

## Atresia folicular en el ovario del Pingüino de Magallanes *Spheniscus magellanicus* Forster, 1781 (Aves: Spheniscidae)

Mirian Bulfon y Noemí Bee de Speroni

Departamento de Diversidad Biológica y Ecología. Escuela de Biología. Facultad de Ciencias Exactas, Físicas y Naturales, Universidad Nacional de Córdoba, Avda. Vélez Sársfield 299, Córdoba 5000, República Argentina.

E-mail: mbulfon@com.uncor.edu

Recebido em 22 de novembro de 2002; aceito em 30 de maio de 2003.

**RESUMO. Atresia folicular do ovario del Pingüino de Magallanes, *Spheniscus magellanicus* Forster, 1781 (Aves: Spheniscidae).** Um exame morfohistológico foi feito no ovário de dezoito fêmeas adultas de *Spheniscus magellanicus* com o objetivo de analisar o processo de atresia folicular. As aves foram coletadas na colônia de reprodução de Punta Clara, província de Chubut, República Argentina durante o período reprodutivo 1998-1999. Considerando-se as diferenças morfohistológicas dos folículos ovarianos regressivos, dois tipos de atresia são identificados; A) Atresia no *bursting* (as paredes foliculares se conservam intactas). Compreende a atresia lipoidal que é caracterizada pela presença de abundantes vacúolos de aspecto lipídico no citoplasma dos ovócitos primários; e a atresia lipoglandular, detectada nos folículos previtelogênicos e vitelogênicos pequenos (2 mm). As mudanças histológicas observadas no epitélio folicular e o ooplasma, e a aparência vacuolada de vários tipos celulares conferem a esses folículos atrésicos um aspecto glandular, diferenciando-se quatro estádios na involução. B) Atresia *bursting* (ruptura das paredes foliculares). Os folículos vitelogênicos grandes (> de 2 mm) atresiam deste modo e a característica principal deles é a ruptura das paredes foliculares com a expulsão do conteúdo ooplásmico para o estroma ovariano. No ovário do pingüim de Magallanes a atresia folicular de tipo lipoidal e lipoglandular foi detectada durante todas as fases do período reprodutivo enquanto a atresia *bursting* dos grandes folículos vitelogênicos só foi observada durante a fase de regressão gonadal.

**PALAVRAS-CHAVE:** *Spheniscus magellanicus*, ovário, atresia folicular, morfohistologia

**ABSTRACT.** Follicular atresia in the ovary of the Magellanic Penguin, *Spheniscus magellanicus* Forster, 1781 (Aves: Spheniscidae). To analyse follicular atresia in *Spheniscus magellanicus*, the ovaries of 18 females were a histological study of carried out. Birds were collected in Punta Clara (Chubut Province), Argentina, during the reproductive cycle 1998-1999. On the basis of histological differences in regressive ovarian follicles, two main types of atresia were observed, non-*bursting* and *bursting*. Non-rupturing atresia has two forms, 1) lipoidal atresia, characterized by abundant droplets of lipids in the cytoplasm in primordial oocytes, and 2) lipoglandular atresia found in previtellogenic and vitellogenic follicles smaller than 2 mm in diameter. Corresponding to various degenerative changes of the follicular epithelium and ooplasm, the glandular appearance of cells was designated as lipoglandular atresia and was determined by the period of involu-tion. B) *Bursting* atresia (rupture of the follicular wall) has a large atretic and vitellogenic follicle of 2-6 mm diameter. This was characterized by rupture of the follicular wall and extrusion of the ooplasm through the rupture site into the ovarian stroma. Follicular atresia (lipoidal and lipoglandular) in the ovary of Magellanic Penguin, was observed during the reproductive cycle, but *bursting* atresia of large vitellogenic follicles only occurred during the breeding season.

**KEY WORDS:** *Spheniscus magellanicus*, ovary, follicular atresia, structural degeneration

La ovulación y producción de huevos representa un importante evento fisiológico en la reproducción de los amniotas ovíparos, así, los órganos sexuales y la reproducción de las aves se adaptan a la forma de vida de estos vertebrados (Dorst 1976).

Durante la época reproductiva, en el ovario de las aves adultas se observan gran cantidad de folículos normales en diferentes estadios de desarrollo como así también folículos regresivos. Sólo unos pocos folículos maduran, dado que una gran mayoría interrumpe su desarrollo y son removidos del ovario por el proceso de atresia folicular (Forgó *et al.* 1988). Este mecanismo es normal en las aves y consiste de la paulatina regresión del folículo y reabsorción del ooplasma en su interior, o por ruptura de la pared folicular con pérdida de vitelo en la cavidad peritoneal (Gilbert *et al.* 1983, Forgó *et al.* 1988, 1996). Las causas por las que gran número de folículos involucionan son varias, Guraya (1989) sugiere que la atresia se debe posiblemente a alteraciones en la libera-

ción de gonadotrofinas o a un balance imperfecto de varias hormonas incluyendo a las esteroideas.

Diferentes aspectos de la biología de la reproducción han sido extensamente estudiados en aquellas especies de aves cuya producción tiene gran importancia económica (Etches *et al.* 1983, 1990, Gupta *et al.* 1988, Forgó *et al.* 1988, 1996, Kelly *et al.* 1990, Callebaut 1991, Kovács *et al.* 1992, Van Nassau *et al.* 1992, Hernández *et al.* 1993, Chahade Nasser Júnior 1994, Walzem 1996). A pesar que la reproducción de las aves silvestres ha despertado el interés de muchos investigadores (Kern 1972, Silverin 1980, Halse 1985, Gupta y Maití 1986, 1987a, 1987 b, Ribeiro *et al.* 1991, 1995), la atresia de los folículos ováricos es poco conocida en estas especies aviarias (Erpino 1973, Halse 1985, Gupta *et al.* 1988, Guraya 1989, Bulfon y Speroni 2001).

Teniendo en cuenta la importancia de analizar aspectos estructurales y cuantitativos de los folículos regresivos y con el fin de interpretar el proceso de atresia folicular en aves

silvestres, en este trabajo se abordó su estudio en el ovario de *Spheniscus magellanicus* (Pingüino de Magallanes). Esta ave constituye una especie interesante porque debido a sus hábitos migratorios la dinámica anual comprende dos ciclos bien diferenciados, uno de migración pelágica de 4 a 5 meses de duración y el otro de establecimiento terrestre, durante el cual se reproducen en la República Argentina, sobre las costas patagónicas e islas adyacentes (Scolaro 1984).

#### MATERIALES Y METODOS

Dieciocho hembras adultas de *Spheniscus magellanicus* (Pingüino de Magallanes), se recolectaron en la colonia de reproducción de Punta Clara (Pcia de Chubut), República Argentina (43°58'12"S, Long. 65°16'W) durante el período reproductivo año 1998-1999. En el laboratorio las aves fueron anestesiadas con éter sulfúrico, pesadas ( $\bar{X} = 3987 \pm 298$  g) y disecadas. La ausencia de la *Bursa de Fabricius* fue tomado como un indicador del estado adulto de las hembras. Las gonadas se removieron, midieron con un Calibre Vernier (0-120 mm) y pesaron con una balanza de precisión Mettler (0,1 mg). Las muestras se fijaron en Líquido de Bouin unas y en Formalina Neutra a pH 7.0 otras y se procesaron de acuerdo a la técnica de inclusión en parafina. Los cortes seriados de 5  $\mu$ m de espesor se colorearon con Hematoxilina - Eosina y Tricrómico de Mallory (Romeis 1928).

A los efectos del análisis cuantitativo, en cada fase del ciclo reproductivo se seleccionaron 10 cortes mediales por cada ovario y utilizando un ocular micrométrico se midieron, contaron e identificaron los distintos tipos de folículos normales y atrésicos. Estos últimos fueron distinguidos de los folículos normales y folículos postovulatorios de acuerdo al criterio empleado por Erpino (1969). El porcentaje de folículos atrésicos se calculó en relación a la cantidad de folículos normales, estimados en el ovario durante cada estadio reproductivo.

Las microfotografías fueron obtenidas con microscopio Olympus BH-2 equipado con una cámara Olympus C35 AD-4 utilizando una película Kodak 100 ASA.

#### RESULTADOS

Aspectos morfohistológicos del ovario del Pingüino de Magallanes:

El ovario izquierdo de las hembras representa la gonada funcional, está ubicado en las proximidades del riñón del mismo lado y unido a la cavidad abdominal por los ligamentos mesováricos.

El examen histológico permite diferenciar dos zonas bien definidas: una periférica denominada corteza ovárica, que

está constituida por tejido conectivo denso y una profusa red de fibras colágenas, visualizadas con la coloración Tricrómico de Mallory. En este estroma cortical se localizan los folículos normales en diferentes etapas de desarrollo, folículos postovulatorios, folículos atrésicos y el tejido intersticial (figura 1a). La zona más profunda de la gonada corresponde a la médula, siendo el tejido conectivo que la constituye de aspecto denso en las proximidades con la corteza y más laxo y con importantes espacios lacunares hacia el interior del ovario. Se destaca además en la médula la presencia de nervios y grandes vasos sanguíneos.

Sobre la corteza ovárica y revistiendo a la gonada se observa con la tinción Hematoxilina Eosina una capa densa de células planas con núcleos redondos u ovals muy basófilos denominado "epitelio germinal".

Cabe acotar que la presencia de abundantes células con pigmentos, le confieren a la gonada una coloración oscura muy peculiar.

El ovario en reposo presenta abundantes ovocitos primarios dispuestos en cordones y numerosos folículos previtelogénicos, mientras que cuando comienza la fase de recrudescencia gonadal (setiembre-octubre) la gonada aumenta de peso ( $\bar{X} = 11,90 \pm 4,96$  g) y tamaño y adquiere un aspecto arracimado por la presencia de numerosos folículos vitelogénicos en distintos estadios de desarrollo.

Durante la última etapa de incubación (noviembre, diciembre), se inicia la fase de regresión gonadal, observándose pocos folículos vitelogénicos grandes (> 4 mm), 1 ó 2 folículos postovulatorios y numerosos folículos atrésicos. En los meses de febrero y marzo, los folículos vitelogénicos son pequeños (< 2 mm) y la atresia folicular muy marcada, mientras que el ovario adquiere las características de la regresión avanzada (tabla 1).

#### Atresia folicular

La atresia es un proceso normal en el ovario de *S. magellanicus*, caracterizado por los fenómenos degenerativos que produce la desintegración del epitelio folicular, la destrucción del núcleo (cariolisis) y la fragmentación citoplasmática. El tamaño y madurez del folículo regresivo, como así también los cambios morfohistológicos observados durante la regresión folicular, permiten identificar en el ovario de los pingüinos dos tipos de atresia:

Tabla 1. Valores porcentuales de los folículos normales y de los diferentes tipos de atresia folicular durante el ciclo reproductivo de *Spheniscus magellanicus*.

Ciclo reproductivo N° de aves	Folículos normales	Atresia (no <i>bursting</i> ) lipoidal	Atresia (no <i>bursting</i> ) lipoglandular	Atresia <i>bursting</i>
Recrudescencia gonadal (6) Agosto-Octubre	90,40	2,28	7,32	0
Regresión temprana (6) Noviembre-Diciembre	88,83	1,72	10,50	0,95
Regresión avanzada (6) Enero-Febrero	85,23	1,42	12,30	1,05

Figura 1

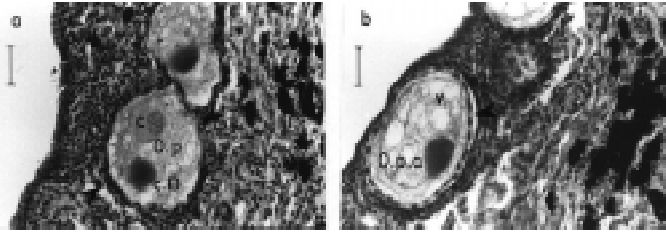
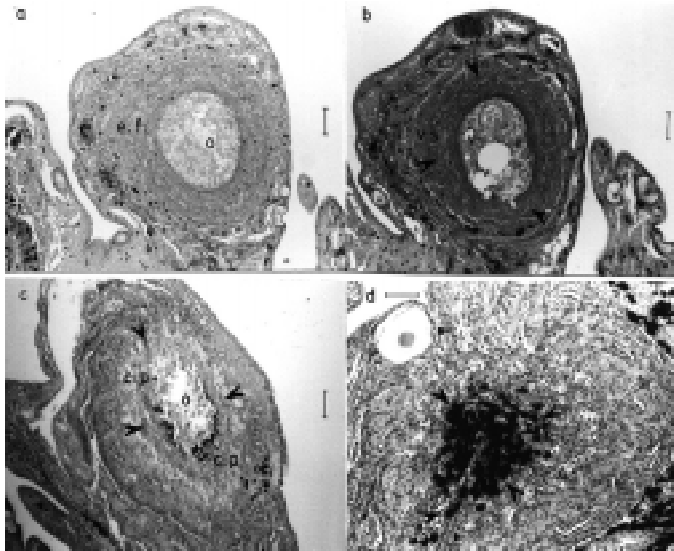


Figura 2



a) Atresia no *bursting* (las paredes foliculares se conservan intactas). El vitelo se absorbe en el interior del folículo y comprende a la atresia lipoidal (ovocitos primarios) y lipoglandular (folículos previtelogénicos y vitelogénicos pequeños < 2 mm).

#### 1) Atresia lipoidal.

Durante el estadio inicial de atresia lipoidal, las células foliculares pierden contacto con la membrana basal y comienza a vacuolizarse el ooplasma. En una etapa más avanzada, las vacuolas forman un conglomerado de aspecto lipídico, que paulatinamente comprime al núcleo. Por la apariencia que ofrece el ovocito primordial atrésico, en este estadio, la atresia folicular recibe el nombre de lipoidal (figura 1b). Posteriormente en la etapa final de atresia, el ovocito se deforma, colageniza y desaparece paulatinamente de la superficie del ovario.

Los valores porcentuales más conspicuas de la atresia lipoidal durante el ciclo reproductivo, se estiman en la fase de recrudescencia gonadal (tabla 1).

#### 2) Atresia lipoglandular o invasiva.

Caracteriza a los folículos previtelogénicos y vitelogénicos pequeños (2 mm) determinándose cuatro estadios en la evolución de los mismos a saber:

Estadio 1: Macroscópicamente los folículos atrésicos presentan un aspecto contraído y de coloración grisácea, además pequeñas hemorragias se observan en su superficie.

El examen histológico revela una conspicua hipertrofia del epitelio folicular; las células granulosas se vacuolizan, siendo escasa la actividad mitótica. Comienza a plegarse la

Figura 1: Ovario de *S. magellanicus* (fase de recrudescencia).

a) Ovocito primordial normal (O.p) rodeado por un epitelio folicular simple (cabeza de flecha). El cuerpo de Balbiani (c.B), se destaca en el citoplasma y en el núcleo (n) los cromosomas diplotémicos (c) presentan la configuración lampbrush. Hematoxilina/Eosina. Barra = 15 µm  
b) Ovocito primordial con atresia lipoidal (O.p.a). Las flechas indican la separación del epitelio folicular de la membrana basal, y en el ooplasma se localizan gran cantidad de vacuolas (v). Hematoxilina/Eosina. Barra = 15 µm

Figura 2. Ovario de *S. magellanicus* (fase de regresión temprana).

a) Folículo atrésico lipoglandular (no *bursting*) en estadio de regresión 2. La hipertrofia del epitelio folicular (e.f) reduce la cavidad del ooplasma (o). Hematoxilina/Eosina. Barra = 0,25 mm  
b) Folículo atrésico lipoglandular (no *bursting*), en estadio 3 de regresión. Intensa colagenización de las envolturas tecales (flechas) y gran cantidad de vasos sanguíneos (v.s) entre el tejido conectivo. Presencia de vacuolas (v) de gran tamaño en el ooplasma. Tricrómico de Mallory. Barra = 0,25 mm  
c) Folículo atrésico lipoglandular (no *bursting*), en estadio 3 de regresión. En una etapa más avanzada la colagenización es más intensa (flechas), solamente quedan restos del ooplasma (o) y las células pigmentarias (c.p) comenzaron a migrar al interior del folículo atrésico. Tricrómico de Mallory. Barra = 0,25 mm  
d) Folículo atrésico lipoglandular (no *bursting*), en estadio 4 de regresión. Gran cantidad de células pigmentarias (c.p) se ubican en el centro del folículo atrésico. Tricrómico de Mallory. Barra = 0,25 mm

zona pelúcida, luego se fragmenta en algunas zonas y pierde la continuidad con el ooplasma.

Estadio 2: El folículo reduce su tamaño y su contorno se hace más irregular. El epitelio folicular continúa incrementando de espesor como así también la vacuolización del citoplasma de las células granulosas (figura 2 a).

Estadio 3: Los folículos exhiben un aspecto muy contraído. Es marcada la hipertrofia de las células de la granulosa y en el centro de esta estructura se observan solamente restos del ooplasma que ha sido prácticamente digerido. Las envolturas tecales, más gruesas que en el estadio 2, comienzan a colagenizarse y a invadir el folículo atrésico, estas fibras con la coloración Tricrómica de Mallory se visualizan como una red de trabéculas y cordones que ocupan toda la superficie folicular. La gran cantidad de vasos sanguíneos ubicados entre el tejido conectivo indica un considerable aumento de la vascularización en el interior del folículo (figuras 2 b y c).

Estadio 4: En este último estadio el folículo atrésico reduce notablemente su tamaño. Cabe destacar que en las etapas finales de involución, los pigmentos, presentes en la médula del ovario y en el tejido intersiticial se introducen paulatinamente al interior del folículo junto al tejido conectivo de las envolturas tecales (figura 2 d). Posteriormente el folículo atrésico se convierte en una pequeña mancha oscura que se destaca en el interior del ovario. En el ovario de esta ave los valores porcentuales más elevados de atresia lipoglandular se estiman durante la regresión gonadal (tabla 1)

b) Atresia *bursting* o por ruptura (las paredes foliculares se rompen).

Figura 3

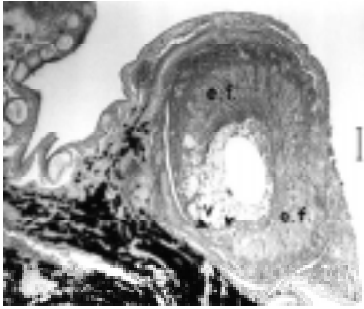
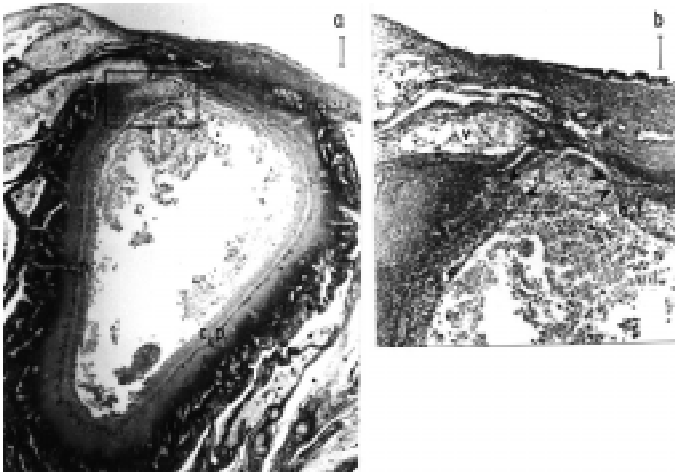


Figura 4



En los folículos vitelogénicos ( $> 2$  mm) se observa un tipo de regresión folicular que se caracteriza por la ruptura de la pared folicular y expulsión del contenido ooplásmico en ese sitio.

Macroscópicamente los folículos *bursting* se colapsan, pierden la forma y cambian de color al inicio del proceso regresivo. Durante el primer estadio de involución, el examen histológico revela la hipertrofia del epitelio folicular que ocupa paulatinamente el área de la cavidad folicular. En las células de la granulosa se observan núcleos basófilos, de localización excéntrica y con escasa actividad mitótica, mientras que en el citoplasma se destaca la presencia de numerosas vacuolas. Posteriormente, con la coloración Tricrómico de Mallory, la envoltura tecal externa se visualiza más colagenizada y gruesa, mientras que la interna comienza a estratificarse y algunas de sus células conectivas se entremezclan con las células de la granulosa. Alrededor del folículo regresivo se forma un cordón trabeculado, de manera similar a lo observado en la atresia lipoglandular (figura 3).

En este estadio se produce la separación de las paredes foliculares que forman una abertura simple y pequeña, la cual en cualquier parte de la superficie folicular exceptuando el área del estigma. A través de esta abertura sale el vitelo que se vierte sobre el ovario o en la cavidad peritoneal de las aves, donde será digerido posteriormente (figura 4 a y b).

Mediante la atresia *bursting* se descarga al exterior no sólo el contenido del ooplasma, sino también células granulosas y células de las envolturas tecales. Finalmente la cavidad central del folículo es ocupado por células vacuoladas, gran cantidad de células semejantes a fibroblastos y fi-

Figura 3. Ovario de *S. magellanicus* (fase de regresión).

Folículo atrésico *bursting* (2 mm). Estadío temprano de regresión. Se indica con flechas la zona de ruptura del epitelio folicular (e.f) y en el ooplasma se observan numerosas vacuolas (v). Hematoxilina/Eosina. Barra = 0,25 mm

Figura 4. Ovario de *S. magellanicus* (fase de regresión).

a) Folículo atrésico *bursting* ( $> 2$  mm). Estadío avanzado de atresia. A través de la ruptura del epitelio folicular, la masa de vitelo (v) es vertida al exterior. Se observan células pigmentarias (c.p) en las proximidades de la membrana basal y una intensa colagenización de las techas (flechas). Tricrómico de Mallory. Barra = 0,25 mm

b) Ampliación del recuadro de la microfotografía anterior. Se indica con flechas la zona de ruptura del epitelio folicular (e.f), y la salida del vitelo (v) al exterior del folículo. Tricrómico de Mallory. Barra = 0,18 mm

bras colágenas similares a las observadas en la teca externa. A medida que aumenta la colagenización el folículo disminuye de tamaño, siendo el último estadio de involución similar al descrito para los folículos atrésicos lipoglandulares. El porcentaje de los folículos atrésicos *bursting* no es muy elevado, visualizándose luego de la ovipositura, en fase de regresión (tabla 1).

## DISCUSIÓN

El análisis estructural y cuantitativo realizado en el ovario de *S. magellanicus*, durante las diferentes fases de desarrollo de su ciclo reproductivo, permite distinguir dos procesos que se complementan, uno de desarrollo y diferenciación folicular y otro de atresia folicular que lleva a la regresión a gran cantidad de folículos ováricos. Este mecanismo de involución afecta a los folículos ováricos, en diferentes estadios de desarrollo y se manifiesta durante todo el período de establecimiento terrestre de estas aves.

Los cambios estructurales que se observan en los folículos ováricos atrésicos de *S. magellanicus*, están relacionados con la digestión y remoción del contenido ooplásmico. A pesar de la dificultad para identificar los folículos atrésicos lipoidales (no *bursting*), estos se visualizan durante todo el ciclo, siendo más conspicuos sus valores porcentuales durante la recrudescencia gonadal. Folículos atrésicos lipoidales también fueron observados en distintas especies de aves, tales como en *Plectropterus gambensis*, Halse (1985), *Gallus domesticus*, Gupta y Maití (1988) y *Myiopsitta monachus* (Bulfony y Bee de Speroni, 2001). Guraya y Chalana (1976)

mencionan que la atresia de los folículos primordiales de *Passer domesticus* se producen tanto por una baja actividad metabólica, como a diferentes condiciones ambientales dependientes de la temperatura y el fotoperíodo.

El nombre de atresia lipoglandular (no *bursting*) determinada en los folículos previtelogénicos y vitelogénicos pequeños de *S. magellanicus*, se relaciona con el aspecto morfohistológico que presentan las células de las envolturas foliculares. Diferentes nominaciones, para este proceso degenerativo se encuentra en la literatura consultada, así para Gupta y Maití (1986) la más adecuada sería atresia cística, debido a la intensa vacuolización observada en las células de las envolturas foliculares y la apariencia glandular que ofrece el folículo, en los últimos estadios de regresión. Otros autores, tales como Erpino (1973) y Halse (1985) concuerdan con lipoglandular, término propuesto en este trabajo para la involución folicular de *S. magellanicus*.

Los cuatro estadios regresivos que comprende la atresia lipoglandular en esta especie, también fue descrito por otros autores (Guraya y Chalana 1976, Halse 1985, Gupta *et al.* 1988, Guraya 1989, Bulfon y Bee de Speroni 2001), en folículos ováricos de diferentes aves silvestres. Gupta *et al.* (1988) sugiere que la hipertrofia del epitelio folicular, observada al inicio de la regresión de los folículos atrésicos lipoglandulares de *G. domesticus*, es el resultado de un decremento del diámetro del folículo regresivo y no a un proceso de división celular, ya que la actividad mitótica es escasa. Los folículos previtelogénicos y vitelogénicos de *S. magellanicus* que regresionan según la característica lipoglandular son muy numerosos, correspondiéndoles el porcentaje más elevado de atresia. Este tipo regresivo a pesar de observarse durante todas las fases del ciclo reproductivo es más conspicuo en la etapa de regresión avanzada. Cabe acotar que este modelo de atresia folicular también fue observado en el ovario de reptiles, como lagartos (Varma 1970) y colúbridos (Betz 1973).

La atresia *bursting* que caracteriza a los folículos vitelogénicos de *S. magellanicus* (> 2 mm) se observa durante la fase de regresión gonadal, (enero a marzo). Los folículos vitelogénicos más grandes (> de 5 mm), también involucionan de forma *bursting*, ya que la cantidad de vitelo que contienen es muy abundante y liberarlo al exterior del folículo acelera el proceso de involución. Los folículos vitelogénicos *bursting*, fueron descritos por otros autores; así Gupta *et al.* (1988), en el ovario de *Gallus domesticus* y Bulfon y Speroni (2001), en el ovario de *Myiopsitta monachus* y en *Zenaida auriculata*, (obs. pers.) durante la fase de regresión. Yoshimura y Tamura (1985), postulan que la ruptura de la pared folicular de los folículos vitelogénicos atrésicos de *Gallus domesticus*, se produce por la actividad de enzimas lisosomales a partir de las tecas.

Se desconoce el significado fisiológico que tienen las abundantes células pigmentadas, localizadas no sólo en la médula del ovario y en el tejido intersticial del Pingüino de Magallanes, sino también en los estadios finales de todos los tipos de atresia folicular. Cabe destacar que las mismas no

han sido observadas en el ovario de otras especies de aves silvestres entre ellas *Passer domesticus* (Guraya y Chalana 1976), *Sturnus contra contra* (Gupta y Maití 1986), *Columbina talpacoti* (Ribeiro *et al.* 1991), *Columba livia* (Ribeiro *et al.* 1995), *Myiopsitta monachus* (Bulfon y Bee de Speroni, 2001) y *Zenaida auriculata* (Obs. pers.)

De lo expuesto se concluye que la atresia folicular es un proceso muy complejo, aún poco estudiado en las aves silvestres, no obstante se puede inferir que los cambios estructurales visualizados en los folículos ováricos atrésicos de *S. magellanicus*, están estrechamente relacionados con los procesos involucrados en la digestión y remoción del contenido ooplásmico.

Lo mencionado anteriormente se corrobora con las fluctuaciones que exhiben los distintos tipos de atresia folicular durante las fases del ciclo reproductivo de esta ave, es así que los folículos atrésicos lipoidales involucionan rápidamente debido a la escasa cantidad de vitelo que contienen los ovocitos primordiales. Con respecto al alto porcentaje estimado para los folículos atrésicos lipoglandulares (no *bursting*) se sugiere que son muy susceptibles al proceso involutivo, mientras que la presencia de los folículos *bursting* exclusivamente en la fase de regresión gonadal, indicaría que son folículos no seleccionados en la jerarquía folicular y deben involucionar para permitir la ovulación de los folículos dominantes, pero por su tamaño (> 5) la abundante cantidad de vitelo que contienen en su interior debe ser expulsado y digerido fuera del folículo.

#### AGRADECIMIENTOS

Los autores desean expresar su agradecimiento a los investigadores del Centro Nacional Patagónico, Puerto Madryn (Pcia de Chubut), los cuales proveyeron las gonadas de las aves y además brindaron valiosa información acerca de la biología del Pingüino Patagónico.

A la Dra. Sofía Parissi de Fabro, de la II Cátedra de Histología y Embriología y Genética de la Facultad de Ciencias Médicas, U. N.Cba, República Argentina, por la lectura crítica de este manuscrito.

#### BIBLIOGRAFÍA

- Betz, T. (1973) The ovarian histology of the Diamond-backed Water Snake, *Natrix rhombifera* during the Reproductive Cycle. *J. Morph.* 113:245-260.
- Bulfon, M y N. Bee de Speroni (2001) Efecto de la estimulación con gonadotrofinas exógenas (FSH) y (LH) sobre el ovario de *Myiopsitta monachus* Jardine y Selby, 1830 (Aves: Psittacidae). *Facena* 17: 67-77.
- Callebaut, M. (1991) Light and electron microscopic observations on the relationship between prelampbrush oocytes and surrounding granulosa cells in the laying Japanese Quail (*Coturnix coturnix japonica*). *Reprod. Nutr. Dev.* 31:461-471.
- Cehade Nasser Júnior, J. M. G. Ribeiro, M. E. Oliveira Teles y S. M. G. Maruch (1994) Estudo morfológico do ovário da "codorninha japonesa" *Coturnix coturnix* (Linné, 1758) Phasianidae-Galliformes. *Bios* 2:13-17.
- Dorst, J. (1976) Las modalidades y el ciclo de la reproducción, p. 401-537. En: Ediciones Destino. *La vida de las aves*. Historia Natural Destino Tomo 13 (v II). Barcelona.
- Erpino, M. (1969) Seasonal cycle of reproductive physiology in the Black-billed magpie. *Condor* 71:267-279.

- (1973) Histogenesis of atretic ovarian follicles in a seasonally breeding bird. *J. Morph.* 139:239-250.
- Etches, R. J., H. Mac Gregor, T. Morris, y J. Williams (1983) Follicular growth and maturation in the domestic hen *Gallus domesticus*. *J. Reprod Fert.* 67:351-358.
- Etches, R. (1990) The ovulatory cycle of the hen. C.R.C. *Critical Review of Poultry Biology* 2:239-250.
- Gilbert, A., M. Perry, D. Waddington y M. Hardie (1983) Role of atresia in establishing the follicular hierarchy in the ovary of the domestic hen *Gallus domesticus*. *J. Reproduct. Fert.* 69:221-228.
- Forgó, V., G. Afanasiev y P. Péczely (1988) Light microscopic, enzyme biochemical and steroid analytical investigations of follicular atresia in the ovary of domestic goose. *Acta Biol. Hung.* 39:377-401.
- Forgó, V., P. Péczely, D. Xuan, y C. Hargitai (1996) Relationships between the plasma levels of sexual steroids and the development of oviduct and eggs - laying during puberty and at the beginning of the spring reproduction cycle in domestic geese. *Acta. Biol. Hung.* 44:77-88.
- Gupta, S. y B. Maití (1986) Study of atresia in the ovary during the annual reproductive cycle and nesting cycle of the pied myna. *J. Morph.* 190:285-296.
- (1987a) Ovarian activity during the annual reproductive cycle and nesting cycle of a wild avian species, the pied myna *Sturnus contra contra*. *Can. J. Zool.* 65:958-966.
- (1987b) Influence of gonadotropins and sex hormones on the ovary of a wild avian species, the pied myna, *Sturnus contra contra*. *Arch. the Biol.* 98:273-280.
- Gupta, S., A. Gilbert y M. Walker (1988) Histological study of atresia in the ovary of the domestic *Gallus domesticus*. *J. Reprod. Fert.* 822:219-225.
- Guraya, S. y R. Chalana (1976) Histochemical observations on the seasonal fluctuations in the follicular atresia and interstitial gland tissue in the House Sparrow Ovary. *Poultry Science* 55:1881-1885.
- Guraya, S. (1989) Follicular atresia, p. 201-270. In: W. Burggren, S. Ishii, H. Langer, G. Neuweiler, y D. J. Randall (eds.) *Ovarian Follicles in Reptiles and Birds. Zoophysiology.* v. 24. Springer - Verlag - Berlín Heidelberg, New York, London, Paris, Tokio.
- Halse, S. A. (1985) Gonadal cycles and levels of luteinizing hormone in wild Spur winged geese, *Plectropterus gambensis*. *J. Zool. Lon.* (A) 205:335-355.
- Hernandez-Vertiz, A., M. González del Pliego, P. Velásquez y E. Pedernera (1993) Morphological changes in the tecal layer during the maturation of the preovulatory ovarian follicles of the domestic fowl (*Gallus domesticus*). *Gen. Comp. Endocrinol.* 92:80-87.
- Kelly, J., R. Etches y D. Guémené (1990) Physiology and reproduction. Follicular control of oviposition in the hen. *Poultry Science* 69:288-291.
- Kern, M. (1972) Seasonal changes in the reproductive system of female white-crowned sparrow, *Zonotrichia leucophrys gambelli*, in captivity and in the field: I. The ovary. *Z. Zellsforsch* 126:297-319.
- Kovács, J., V. Forgó, y P. Péczely (1992) The fine structure of the follicular cells in growing and atretic ovarian follicles of the domestic goose. *Cell. Tiss. Res.* 267:561-569.
- Ribeiro, M. G., M. E. Olivera Teles y S. M. G. Maruch (1991) Aspectos morfológicos do ovario da rolinha *Columbina talpacoti* (Temminck, 1811) (Columbidae, Columbiforme). *Rev. Bras. Ciên. morfol.* 8:77-82.
- (1995) Morphological aspects of the ovary of *Columba livia* (Gmelin), (Columbidae, Columbiformes). *Rev. Bras. Zool.* 12:151-157.
- Romeis, B. (1928) La coloración p. 39-184. En: Editorial Labor S.A. *Guía Formulario de Técnicas Histológicas.* Barcelona - Madrid - Buenos Aires.
- Scolaro, J.A. (1984) Madurez sexual del Pingüino de Magallanes *Spheniscus magellanicus* (Aves: Spheniscidae). *Hist. Nat.* 4: 289-292.
- Silverin, B. (1980) Seasonal development of reproductive organs in the female Pied flycatcher *Ficedula hypoleuca* and experimental studies on duration of her re-nesting ability. *J. Zool. Lond.* 190: 241-257.
- Van Nassauw, L., F. Harrison y M. Callebaut (1992) Immunolocalization of smooth muscle-like in the Quail ovary. *Eur. J. of Morph.* 30: 275-288.
- Varma, S. (1970) Morphology of ovarian changes in the Garden Lizard, *Calotes versicolor*. *J. Morph.* 13:195 -210.
- Walzem, R. (1996) Lipoproteinas and the laying hen: form follows function. *Poultry and avian Biology Reviews* 7(1):3164.
- Yoshimura, Y. y P. Tamura (1986) Effects of estradiol administration on the follicular tissue of hypophysectomized hens. *Poultry Sciences* 65:1808-1810.